Heridas cervicofaciales por proyectiles

P de Rotalier
A Bizeau
P Buffe

Resumen. – En primer término se presentan datos epidemiológicos sobre las heridas provocadas por proyectiles.
El médico que se enfrenta a este tipo de heridas debe poseer conocimientos básicos de balística, los cuales se resumen en este artículo. A continuación se describe el tratamiento de extrema urgencia, insistiendo sobre todo en los medios que deben utilizarse ante la presencia de lesiones que comprometen el pronóstico vital inmediato.
Se detalla el tratamiento especializado precoz, que intenta reducir los daños funcionales, estéticos y psicológicos ulteriores.

© 2001, Editions Scientifiques et Médicales Elsevier SAS, París. Todos los derechos reservados.

Introducción

Las heridas balísticas se caracterizan por una efracción de los tegumentos provocada por un cuerpo en movimiento.

Por consiguiente, no se restringen a las heridas por armas de fuego sino que en ellas se incluyen igualmente las heridas traumatológicas observadas en los accidentes de carretera, los accidentes de trabajo y deportivos y, de manera más general, en toda actividad humana.

No obstante, se han realizado numerosos estudios experimentales y clínicos en balística terminal de los proyectiles de armas de fuego. El carácter reproducible y estandarizado de estos estudios y la prevalencia y gravedad de las lesiones inducidas los convierten en un modelo de elección para su descripción.

Las heridas de la cara y el cuello confieren a estas lesiones una gravedad muy especial, tanto en la fase inicial, en la que la supervivencia está comprometida, como en el estadio de las secuelas, en donde lo está el pronóstico funcional y estético.

Epidemiología

EN LA PRÁCTICA CIVIL

Para conocer los alcances epidemiológicos en este ámbito se tomará como ejemplo a Francia [3, 4], donde se contabilizan aproximadamente 4 000 muertes/año producidas por armas de fuego. De ellas, los suicidios con armas de fuego y explosivos (código de la clasificación internacional de enfermedades [CIE]: E955) representan el 75 %. Las muertes debidas a atentados con armas de fuego y explosivos (código CIE: E261) con objeto homicida son 200 a 300/año aproximadamente. Por último, existen 400 a 500 muertes por las mismas causas, pero en las que la intención es imprecisa. En ellas se incluyen unos cincuenta accidentes de caza al año.

De estas cifras de mortalidad puede deducirse la morbilidad, sabiendo que un suicidio con arma de fuego es mortal en el 92 % de los casos [5] y que las agresiones con armas de fuego lo son en el 40 al 60 % de ellos [5, 6].

Por consiguiente, en Francia deberán tratarse cada año —además de los casos secundariamente letales— 240 supervivientes de suicidios «fallidos» y 250 a 280 supervivientes de agresiones y accidentes.

En los suicidios, el modo de ejecución motiva que el papel del otorrinolaringólogo (ORL) sea fundamental: generalmente el cañón del arma se coloca bajo el mentón, en el interior de la boca o en el peñasco.

En las agresiones se producen heridas de la cabeza y el cuello en el 20 % de los casos; la letalidad inmediata o secundaria es del 45 %.

En Francia existen de 4 a 5 millones de armas de uso legal, pero si se incluyen las armas no declaradas es posible que haya que triplicar esta cifra (estimación).

En los demás países, la prevalencia depende estrechamente del grado de represión de la legislación en lo concerniente a la adquisición y posesión de armas de fuego.

Desde 1933 hasta el presente, el número de civiles norteamericanos muertos (1 millón) o heridos por armas de fuego es superior al de los soldados norteamericanos muertos o heridos en todas las guerras en las que EE.UU. ha intervenido.

La balística civil norteamericana representa «un Vietnam cada 2 años» [5], esto es, 33 000 casos/año, de los que dos tercios corresponden a suicidios y un tercio a agresiones.

En traumatología de accidentes de carretera existen piezas de metal, residuos telúricos y fragmentos de vidrio que actúan como proyectiles.

En los accidentes de trabajo los elementos causantes de heridas son partes de instrumentos y fragmentos proyectados por las explosiones.

Pierre de Rotalier : *Professeur agrégé du Val-de-Grâce, chef de service.*
Alain Bizeau : *Assistant des Hôpitaux des Armées.*
Service d'oto-rhino-laryngologie, hôpital d'instruction des Armées Sainte-Anne, 83800 Toulon, France.
Patrick Buffe : *Professeur agrégé du Val-de-Grâce, directeur de l'institut de médecine navale du service de santé des Armées, 83800 Toulon, France.*

EN LA GUERRA

El número de heridas cervicofaciales y la naturaleza del agente vulnerante dependen estrechamente del tipo de conflicto, de las protecciones individuales de los protagonistas, de las armas utilizadas y de las condiciones de evacuación.

En las guerras «clásicas» puede estimarse en un tercio el número de heridos por bala y en dos tercios el número de heridos por proyectiles secundarios: fragmentos, residuos telúricos, etc. [2].

Entre 1940 y la Guerra de Vietnam la mayoría de las heridas por bala se debió a disparos de «saturación» con armas especialmente concebidas (fusil M 16).

La cara y el cuello, que representan el 12 % de la superficie corporal, prácticamente sólo estaban expuestas a nivel superficial. Actualmente, la puntería láser permite a los tiradores emboscados (*snipers*) apuntar hacia las estructuras no protegidas por un blindaje o un casco y, por lo tanto, acertar en primer lugar a la cara y el cuello.

En los conflictos de «guerrilla urbana» el número de heridos por bala puede alcanzar al 50 % o más [8], y una herida de la cabeza y el cuello se produce en el 20 % de los casos.

LÍMITES ENTRE LOS USOS CIVILES Y MILITARES

En el límite de estas dos utilizaciones pueden citarse:

— las minas antipersonales, que afectan sobre todo a las poblaciones civiles (80 % de las víctimas) mucho tiempo después del final de los conflictos; específicamente para el ORL deben mencionarse las «minas saltarinas», que estallan a través de un cordón ajustado a altura de la cara o el cuello y que diseminan en «pétalos de margarita» fragmentos radiotransparentes;

— los proyectiles de mantenimiento del orden: son las balas denominadas de «caucho», que en caso de impacto tienen una letalidad del 2 % y provocan heridas cervicofaciales en el 22 % de los casos [19];

— los fusiles que lanzan granadas lacrimógenas «en tiro rasante» pueden provocar hundimiento circular del macizo facial.

Patogenia

En el momento del impacto se produce una transferencia de energía cinética del proyectil hacia los tejidos. Esta energía depende de la masa del proyectil y del cuadrado de su velocidad.

PROYECTILES

Se distinguen clásicamente tres tipos de proyectiles.

■ *Proyectiles de baja velocidad*

Comprenden las armas de puño, las numerosas armas de caza y los proyectiles secundarios, en los cuales la velocidad es inferior a 500 m/s. Las municiones suelen ser estables. Puede tratarse de proyectiles múltiples: haces de perdigones o mostacilla.

■ *Proyectiles de armas de guerra*

Las convenciones de La Haya (1899) prohiben las balas explosivas.

Para evitar esta limitación, las balas se conciben para que sean inestables en su eje de tiro, a veces fragmentables, o de manera que se deformen en «champiñón» en el momento del impacto, con lo cual se obtiene una transferencia máxima de energía.

■ *Proyectiles secundarios*

Pueden presentar cualquier forma y se consideran proyectiles de baja velocidad.

Toda munición o parte de munición se considera ferromagnética [18].

LESIONES *(fig. 1)*

■ *De los tejidos homogéneos*

Los proyectiles estables de baja velocidad producen túneles regulares.

Los proyectiles de alta velocidad determinan en la parte inicial de su trayecto hístico un túnel regular o cuello (*neck*) de longitud variable.

Este *neck* puede ser relativamente largo, de hasta 25 cm con determinadas municiones de fusil AK47 «kalashnikov». Puede ser casi inexistente con algunas municiones como la bala THV, que tiene una punta denominada «paraboloide cóncava», y con las balas de material blando que se deforman en «champiñón» [13]. Un *neck* largo puede ocasionar una herida que atraviese el cuello.

Luego del *neck* se produce una cavidad, la cual depende de la velocidad de la bala, de su inestabilidad, deformación o fragmentación.

En un primer momento se forma una cavidad voluminosa temporal (algunos milisegundos), pulsátil (*stretching*), que según las características biomecánicas del tejido propaga la onda de choque de fuerte presión (60 a 100 bar) a las estructuras adyacentes o, por el contrario, la absorbe.

Seguidamente queda una cavidad residual persistente (*crush*) que es la zona de contracción, formada por tejidos fragmentados.

El orificio de salida tiene una amplitud variable.

Por consiguiente, no puede afirmarse que el orificio de entrada es siempre puntiforme y el orificio de salida siempre dilacerado *(fig. 1B, C)*.

■ *De los tejidos no homogéneos*

Estos tejidos están presentes en la cabeza y el cuello.

El impacto sobre los huesos laminares de la cara puede atravesarlos. No obstante, los fenómenos de cavitación pueden fragmentarlos y en ese caso cada fragmento se convierte en un proyectil secundario.

El impacto sobre un hueso duro como la mandíbula, los huesos del cráneo o la columna vertebral, además de producir fracturas (que suelen ser estrelladas o con múltiples esquirlas) puede inducir la propagación de la onda de choque.

Un impacto tangencial en la bóveda craneal o sobre un cuerpo vertebral puede provocar lesiones vasculares hemorrágicas, edema cerebral o lesión nerviosa o medular (concusión de la médula espinal) [29].

Las estructuras huecas como el árbol respiratorio y el esófago absorben relativamente bien la onda de choque, mientras que las estructuras macizas la toleran muy mal, especialmente el ojo y el cerebro (desprendimiento de retina, hematoma intracraneal).

Los vasos arteriales del cuello parecen tener cierta tendencia a desviarse ante los proyectiles blindados o poco deformables.

No obstante, la onda de choque puede ocasionar lesiones en la íntima y trombosis arterial. Las estructuras nerviosas más expuestas son el nervio accesorio externo, el plexo braquial y la médula espinal. Las venas son más frágiles; su pared sufre desgarros frecuentes con los fragmentos puntiformes.

Las partes blandas de la cabeza y el cuello pueden sufrir rupturas masivas por impacto directo o indirecto: postas de corto alcance, policribado, fragmentación del proyectil, estallido de la mandíbula por el impacto [14].

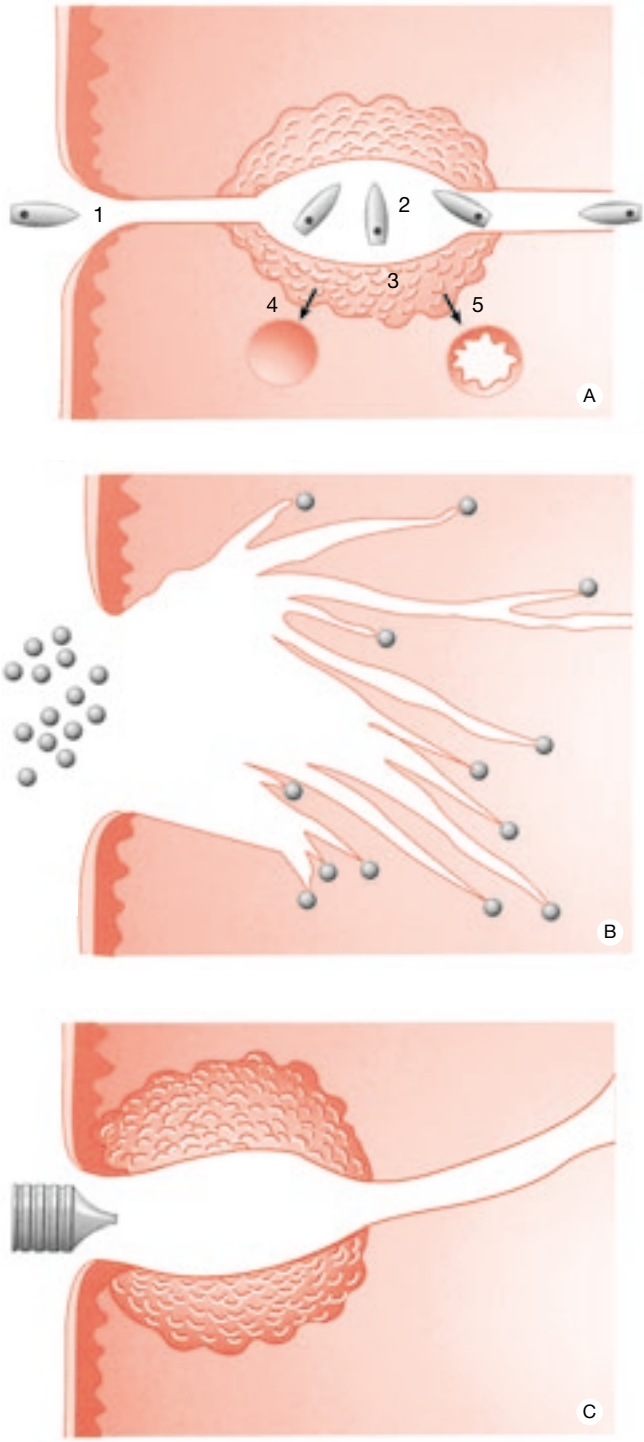

1 *Perfiles lesionales.*
A. Bala blindada, inestable. Velocidad (V) superior a 500 m/s (arma de guerra).
1. Orificio de entrada (cuello) y neck; *2. cavidad residual; 3. cavidad temporal; 4. contusión o estallido de los órganos macizos; 5. aplastamiento o deformación de los órganos huecos.*
B. Perdigones. Distancia inferior a 3 metros. V = 500 m/s.
C. Bala THV, inestable. Perfil «paraboloide negativo cóncavo». (V = 1 000 m/s).

A menudo desarrollan un edema súbito que conlleva riesgo de asfixia. La hemorragia puede contribuir a dicho riesgo cuando se localiza en las vías respiratorias. En el cuello, los tabicamientos aponeuróticos pueden contener un hematoma potencialmente compresivo.

La denudación de los cartílagos o de fragmentos óseos desvascularizados, la pérdida de la cubierta del ojo y las pérdidas de sustancia periorificiales constituyen signos de gravedad.

■ *Asociadas*

En situación de catástrofe suelen ser habituales las heridas múltiples, la afluencia de heridos y las quemaduras.

Una explosión se acompaña a menudo de un *blast* (lesiones provocadas por la onda explosiva) timpánico. Las lesiones de *blast* laríngeo señalan un riesgo de *blast* pulmonar asociado y, por lo tanto, constituyen un signo de alerta [10]. Una herida balística es una herida sucia; el riesgo infeccioso aumenta cuando existen tejidos necrosados o fragmentos óseos desvitalizados. La herida puede estar contaminada por fragmentos de ropa, residuos telúricos o restos del taco de la munición. Contrariamente a lo que se piensa, los proyectiles no son calientes; no existe esterilización ni quemadura debidas al proyectil mismo. La riqueza vascular de la región cervicofacial le confiere cierta defensa contra la infección [22].

Clasificación de las heridas

Existe una clasificación simple y rápida de las heridas propuesta en 1991 por la Cruz Roja Internacional.

Su interés reside en que permite completar de la mejor manera posible las fichas de evacuación de los heridos y la transmisión sintética de datos [7].

Esta clasificación se resume en los *cuadros I* y *II.*

— La clasificación de la Organización Mundial de la Salud (OMS) (CIE10) tiene objetivos únicamente epidemiológicos y en ella las heridas se clasifican en categorías según el agente vulnerante y la localización.

Lesiones según la topografía

NIVEL SUPERIOR DE LA CARA

■ *Peligro vital endocraneal*

— En un primer momento, con la penetración del proyectil puede producirse destrucción encefálica directa o inducida por la cavitación y también por el edema cerebral.

— Secundariamente, por la constitución de un hematoma, por contaminación séptica y por el riesgo importante de fístula cerebroespinal.

Los daños pueden ser directos o a distancia (conmoción).

■ *Peligro funcional ocular*

— La mostacilla y los perdigones provocan heridas perforantes. Los medios líquidos, la retina y los nervios ópticos toleran mal la onda de choque.

— Las paredes orbitoetmoidofrontales pueden presentar fracturas con múltiples esquirlas, cada una de las cuales constituye potencialmente un proyectil secundario.

Debe destacarse la frecuencia de heridas bilaterales: haces de proyectiles (mostacilla) o trayecto temporoesfenoidal en los suicidios.

NIVEL MEDIO DE LA CARA

Generalmente se produce edema y hemorragia, los que junto con la herida del nivel mandibular conllevan riesgo de asfixia inmediata.

Debe considerarse el riesgo de lesión esfenoidal, medular o de la base del cráneo, observada con frecuencia en los suici-

Cuadro I. – Cómo establecer la puntuación de las heridas en el lugar del hecho.

E = entrada (cm)	Se estima el diámetro máximo del orificio de entrada
X = salida (exit) (cm)	Se estima el diámetro máximo del orificio de salida (exit) X = 0 si no existe salida
C = cavidad	La cavidad de la herida, ¿puede contener dos dedos antes de la intervención?
C0	No C = 0
C1	Sí C = 1
F = fractura	
F0	Ausencia de fractura F = 0
F1	Fractura simple, agujero o comunicación menor F = 1
F2	Conminución clínicamente importante F = 2
V = estructura vital	¿Existen lesiones cerebrales o viscerales (perforación de la duramadre, pleura, peritoneo y/o de los grandes vasos)?
V0	No V = 0
V1	Sí V = 1
M = cuerpo extraño metálico	Bala o cuerpo extraño visible en la radiografía
M0	Ninguno M = 0
M1	Un cuerpo extraño metálico M = 1
M2	Fragmentos metálicos múltiples M = 2

La puntuación se establece después de la intervención o la evaluación inicial (in Coupland M.C. *Classification Croix-Rouge des plaies perforantes.* Comité international de la Croix-Rouge, CICR publications, Genève 0498/001 8/93 5000: 16 p).

Cuadro II. – Clasificación de las heridas según la naturaleza de las estructuras lesionadas.

Tipo ST	Heridas con puntuaciones F0 y V0 (tejidos blandos)
Tipo F	Heridas con puntuaciones F1 o F2 y V0
Tipo V	Heridas con puntuaciones F0 y V1
Tipo VF	Heridas con puntuaciones F1 o F2 y V1

Según las puntuaciones F y V, las heridas pueden clasificarse en tipos ST, F, V y VF.

dios. El cuerpo del esfenoides, los cuerpos vertebrales y la apófisis basilar del occipital pueden detener el proyectil, desviarlo o fragmentarlo.

NIVEL INFERIOR DE LA CARA

Las fracturas de la mandíbula, a menudo conminutas, privan a los músculos de la lengua de sus puntos de anclaje anteriores. La glosoptosis, junto con el edema rápidamente voluminoso, compromete el pronóstico vital a corto plazo.

A más largo plazo, las funciones salivales y de masticación dependerán del deterioro inicial y de las posibilidades de corrección precoces o retardadas.

EJE VISCERAL DEL CUELLO

En una serie reciente de más de 7 000 pacientes con heridas por bala existe lesión de este eje en el 5 % de los casos [24], cifra que confirma estadísticas anteriores.

■ *Eje laringotraqueal*

La sospecha de lesión se basa en la localización de la herida: se considera que cualquier proyectil que ha atravesado la línea media del cuello ha lesionado las vías aerodigestivas.

Esta aserción se confirma en la mitad de los casos cuando se practica una cirugía sistemática. Los signos de gravedad son disnea inspiratoria con tiraje, enfisema subcutáneo, a veces muy importante (que aumenta con la tos), disfonía o afonía (que indican la existencia de fracturas o una luxación de los cartílagos), lesión del recurrente y edema de la mucosa de las vías respiratorias. La disfagia a la saliva es también un signo de gran valor.

Cada uno de estos signos se observa en un cuarto a un tercio de los casos, aislado o asociado a los demás.

Evidentemente, una herida con soplo es patognomónica. Se observa en el 20 % de este tipo de heridos.

■ *Eje digestivo*

Esta lesión es la mitad de frecuente que la del eje laringotraqueal. También en este caso la odinofagia y el enfisema son a menudo reveladores. Los signos infecciosos, más tardíos pero graves, son el preludio de una mediastinitis que se extiende desde la base del cráneo hasta el mediastino.

La herida esofágica puede ser doble: el proyectil o un fragmento pueden atravesar el órgano y rebotar en un cuerpo vertebral o bien quedar fijado en él.

■ *Glándula tiroides*

Se ve raramente afectada y, a pesar de su carácter de «esponja vascular», su lesión aislada no parece comprometer el pronóstico.

EJES VASCULARES DEL CUELLO

Resultan afectados, aisladamente o en forma asociada, en el 5 % de las heridas de guerra por bala. En el 75 % de los casos se trata de heridas venosas y en el 25 % restante de heridas arteriales.

Las heridas arteriales de la base del cuello presentan un difícil problema de compresión y de acceso en situación de urgencia.

Deben recordarse las clásicas «heridas secas», en las que un vaso con espasmo puede sangrar secundariamente, y las lesiones de la íntima por difusión de la onda de choque, desconocidas con frecuencia y capaces de provocar isquemia tardía.

HERIDAS DE LA REGIÓN AURICULAR

Son difíciles de clasificar. Las heridas superficiales por abrasión o quemadura pueden comprometer la vitalidad del cartílago. Su pronóstico es estético.

Las lesiones de la parótida, con o sin lesión facial, así como las lesiones del oído medio, plantean un problema funcional.

Pero las fracturas conminutas abiertas petrotemporales deben considerarse lesiones craneoencefálicas que comprometen el pronóstico vital.

Ayudas para el diagnóstico

Además de los datos anamnésicos y clínicos citados, pueden realizarse los siguientes exámenes.

RADIOGRAFÍAS SIMPLES

En las placas de cráneo sin preparación de frente y de perfil se buscan las fracturas y los proyectiles, cuyo trayecto se reconstruye mentalmente. No obstante, esta reconstrucción mental tiene únicamente un valor indicativo ya que la trayectoria del proyectil ha podido sufrir desviaciones.

Se intenta detectar especialmente un cuerpo extraño intraocular, que es signo de herida del globo.

La radiografías simples de la cara en la proyección de Waters, la proyección de Blondeau o la proyección «cara alta», permiten a menudo una primera evaluación de las lesiones óseas.

Por último, las radiografías del cuello pueden poner de manifiesto un enfisema o un signo de Minnegerode (acúmulo gaseoso prevertebral), y mediante una radiografía de tórax puede eliminarse un neumomediastino y un hemomediastino.

La ingestión de producto de contraste hidrosoluble para visualizar una perforación esofágica sólo tiene valor cuando es positiva [28, 30].

TOMOGRAFÍA COMPUTADORIZADA (TC)

Es insustituible cuando el estado del herido y las circunstancias lo permiten.

Las lesiones craneoencefálicas se observan mejor en las placas obtenidas tras inyección de contraste, las cuales precisan los daños iniciales y permiten el seguimiento de la evolución.

Las lesiones óseas orbitofaciales y las fracturas laríngeas sólo pueden evaluarse correctamente mediante TC.

RESONANCIA MAGNÉTICA

Está formalmente contraindicada en caso de herida por bala. De un lote a otro, el mismo tipo de munición puede o no ser ferromagnético. Un proyectil, incluso cuando ha salido del cuerpo, puede haber dejado fragmentos en su trayecto [18].

ARTERIOGRAFÍA

Su función es doble: diagnóstica e intervencionista.

La zona III de la clasificación de Saletta (desde C2 hasta la base del cráneo) [25] es difícil de explorar quirúrgicamente, sobre todo entre rama ascendente y mastoides, en el seno de la encrucijada de nervios mixtos constituida por el espacio subparotídeo posterior.

Las heridas vasculares de la zona I, y sobre todo del desfiladero cervicotorácico, se han descrito como «uno de los más temibles de todos los tipos de heridas» [16]. Las contusiones trombogénicas de la íntima pueden provocar accidentes embólicos a distancia. Pueden observarse heridas secas, fístulas arteriovenosas y aneurismas.

Es posible realizar diversos tipos de intervenciones [16]: embolización selectiva, colocación de una prótesis endoluminal extensible (*spring coil*), obliteración temporal durante la intervención del cirujano. Debe recordarse que el flujo carotídeo interno debe restablecerse en la hora siguiente a la oclusión. Un restablecimiento más tardío expone a edema cerebral por revascularización, que sumaría su propia gravedad a la del cuadro clínico.

PANENDOSCOPIA

La laringoscopia (diagnóstica o para facilitar la intubación), la traqueobroncoscopia y la esofagoscopia forman parte de los medios diagnósticos.

ECOGRAFÍA

Permite localizar un posible derrame de sangre venosa. La ecografía Doppler comprueba la permeabilidad de los grandes ejes arteriales.

EXÁMENES DE LABORATORIO

El grupo sanguíneo, un recuento hematológico y el hematócrito representan una referencia en caso de riesgo hemorrágico, pero en ausencia de signos clínicos no está justificado realizar un ionograma ni un estudio de la coagulación en la exploración sistemática de urgencia [21]. Las serologías de los virus de la inmunodeficiencia humana (VIH) y de la hepatitis C están justificadas si existe la posibilidad de que los socorristas hayan sufrido un accidente con contacto sanguíneo.

Principios del tratamiento

URGENCIA VITAL INMEDIATA

Disnea

En caso de traumatismo neuroencefálico, ante una disnea central debe realizarse una intubación precoz.

En caso de lesión facial o cervical debe eliminarse o prevenirse la asfixia mediante la liberación de las vías respiratorias. Es preferible la intubación inmediata. Cuando no es posible, la traqueotomía percutánea representa la indicación de elección en la urgencia. En Estados Unidos es enseñada a los profesionales sanitarios encargados de recoger a los heridos.

La coniotomía, efectuada con un equipo adecuado, ha sido acusada en ocasiones de provocar estenosis subglóticas ulteriores. Algunos de estos equipos no poseen balón.

La colocación de una sonda de intubación a través de una herida con soplo puede ser una solución provisional.

En algunas circunstancias, la colocación de una cánula de Guedel o de un alambre transyugal para evitar la glosoptosis (método de Pons) [23] pueden resultar útiles.

Por último, en caso de hematoma compresivo del surco carotídeo la intubación precoz previene la compresión del árbol aéreo.

En el servicio de urgencias puede realizarse intubación con control endoscópico, traqueotomía convencional o *jet-ventilation.*

Sea cual sea la situación, es imperativo repermeabilizar la vía respiratoria, prevenir la inhalación de sangre y, en caso necesario, permitir una ventilación asistida.

Hemorragias

Las hemorragias exteriorizadas requieren medidas de hemostasia provisionales.

— Hemorragia en zona con destrucción hística o con importante pérdida de sustancia: compresión de la herida con compresas grasas.

— Hemorragia exteriorizada por la nariz o la boca: con la condición de respetar la permeabilidad de las vías respiratorias, puede ser necesaria la compresión con mechas de compresas grasas (labios, mejillas, suelo de la boca) o la colocación de una sonda con balón simple o doble (fosas nasales, cavum).

No obstante, cuando existe hemorragia de la carótida intrapetrosa generalmente no hay soluciones posibles. En casos excepcionales, una embolización de urgencia puede salvar al paciente.

— Otorragia: a pesar de su compleja localización y de la gravedad funcional que ocasiona, en este estadio sólo es preocupante cuando existen lesiones de los grandes vasos de la base (carótida, golfo de la yugular, seno lateral). Puede intentarse realizar un taponamiento o un apósito compresivo. En cambio, cuando existe otolicuorrea no debe taponarse ya que este acto predispone la infección.

— En todos los casos deben canalizarse vías venosas en número y diámetro ampliamente suficientes. Se inicia inmediatamente la reposición hidroelectrolítica, la cual se adapta progresivamente según la evolución.

Cuando existen signos de shock hipovolémico se perfunde lactato de Ringer (tres volúmenes por cada volumen de san-

gre perdida) o, todavía mejor, moléculas de gran tamaño (hidroxietilalmidón, 20 ml/kg/día como máximo) o gelatinas fluidas modificadas.

EXPLORACIÓN Y TRATAMIENTO PRIMARIO

Su objetivo es mantener las funciones vitales, preservar el futuro funcional y minimizar las secuelas estéticas.

■ *Mantener las funciones vitales*

Función neurológica

Junto con el estudio del nivel de la conciencia y las grandes funciones neurológicas se aplicará un tratamiento médico antiedematoso (manitol) cuando exista riesgo de herniación.

Es necesario garantizar la oxigenación y sobre todo evitar la hipercapnia.

En el 2 al 4 % de heridas penetrantes craneocerebrales se producen crisis epilépticas. Se administran sistemáticamente anticonvulsivantes: difenilhidantoína, fenobarbital o, actualmente, ácido valproico.

La técnica de diagnóstico por imágenes ideal es la TC, o en su defecto las radiografías simples. No obstante, su realización no debe retardar en ningún caso un tratamiento quirúrgico urgente [1].

El objetivo de este tratamiento quirúrgico, realizable en el 70 % de los casos a través de la herida, es conseguir la hemostasia, efectuar un lavado abundante con suero fisiológico (ni lavado antibiótico, ni productos yodados), retirar las esquirlas óseas y llevar a cabo un desbridamiento de la herida extremadamente conservador, respetando todos los tejidos sanos. Se restablece la hermeticidad de la duramadre cerrando con un fragmento de galea o de epicráneo o si es necesario con fascia lata, pero sin material exógeno.

Contrariamente a las reglas de cirugía de guerra, no se coloca ningún drenaje. La craneoplastia no está indicada en este estadio precoz.

El control posterior es idéntico al de todo paciente con traumatismo craneal.

Función circulatoria

Se determina el grupo sanguíneo y un recuento hematológico completo, lo cual permite adaptar la reposición hidroelectrolítica.

Se buscan signos de isquemia (hemiplejía) y la presencia de pulsos periféricos (facial, temporal).

En caso de hemorragia de la cara, la exploración de la herida a veces permite realizar la hemostasia intrafocal. En su defecto, en ocasiones es posible efectuar la ligadura del pedículo nutricio. A pesar de su relativa ineficacia, el recurso consiste en ligar la arteria carótida externa.

En las lesiones de la arteria maxilar, a veces es posible la embolización.

Una herida de la arteria carótida interna en su trayecto en la base del cráneo requiere *spring coil* o embolización.

Con respecto a las heridas balísticas de los surcos carotídeos, desde las publicaciones de de Backey en 1945 es sistemático realizar una exploración quirúrgica cada vez que el proyectil ha atravesado el platisma. Aunque se han publicado casos tendientes a contradecir esta regla, deben considerarse como excepciones [11, 14].

Excepto en circunstancias particulares, la incisión se realiza en la zona preesternocleidomastoidea, modificada en grados diversos de manera que incluya el orificio balístico. En caso de herida de la zona I, puede prolongarse mediante una incisión de toracotomía.

Se detectan lesiones vasculares en aproximadamente la mitad de los casos.

La reparación de los troncos arteriales supraaórticos se realiza siguiendo los principios habituales de cirugía vascular. La utilización de prótesis vasculares sigue siendo discutida, sobre todo en caso de herida sucia.

Cuando no se detecta ninguna lesión arterial, el seguimiento posterior puede requerir exploración Doppler o arteriografía para detectar una lesión trombogénica de la íntima.

Función respiratoria

La exploración se basa en la TC.

Las lesiones cartilaginosas de la laringe se tratan mediante sutura o suspensión dentro de lo estrictamente razonable. La colocación de un tutor endoluminal con traqueotomía debe evitarse siempre que sea posible.

En las lesiones subglóticas se puede, según su extensión, utilizar un tubo en T que debe dejarse colocado el menor tiempo posible (1 a 2 semanas).

La heridas traqueales se suturan en dos planos, un plano mucoso endoluminal y otro parietal. A veces es necesaria una resección traqueal (de uno a cuatro anillos).

Algunas heridas balísticas laringotraqueales con destrucción extensa no permiten una reparación de entrada. Depende de cada situación colocar un tutor en las estructuras aéreas abiertas restantes (método de Flottes [in 12]), realizar una laringectomía parcial o incluso, de manera muy excepcional, una laringectomía total.

Lesiones faringoesofágicas

Exceptuando las destrucciones masivas, el tratamiento de las lesiones hipofaríngeas no es quirúrgico y consiste en nutrición con sonda nasogástrica y antibioticoterapia [30].

En cambio, toda herida esofágica requiere imperativamente un tratamiento quirúrgico. Se accede generalmente mediante cervicotomía izquierda, debido al riesgo de lesión del recurrente derecho y del reborde del esófago a la izquierda, excepto cuando la vía de la herida permite una buena exposición del lado derecho. La reparación parietal se realiza sobre sonda, en dos planos. Cuando la herida ha sido tratada durante las primeras horas se drena ampliamente el acceso cervical; cuando la cirugía ha sido diferida más de 6 horas, la herida se deja abierta sobre láminas de Delbet.

Tratamiento del riesgo infeccioso

Los agentes etiológicos son, además del tétanos, debidos a las toxinas de *Clostridium tetani, Pseudomonas aeruginosa, Clostridium perfringens* y *Acinetobacter.* En caso de lesión de las vías respiratorias, a ellos se suman estreptococos y estafilococos.

Los tejidos necrosados o desvitalizados constituyen un terreno propicio para el desarrollo de celulitis y miositis, con o sin crepitación a la palpación, capaces de generar septicemias.

El tratamiento debe aplicarse lo más precozmente posible y consta de cirugía, antisépticos, antibióticos y vacunación.

La cirugía consiste en una escisión precoz y amplia de los tejidos necrosados o en vías de necrotización y en el desbridamiento de la herida con eliminación de los elementos incluidos (residuos telúricos, ropa, proyectiles, cuando son accesibles). Más tardíamente se realizan desbridamientos amplios, irrigaciones y drenajes. No obstante, existen dos excepciones: el endocráneo (véase más arriba) y la cara. La rica vascularización de esta última, aunque no la preserva de la infección, limita sus efectos. J. Piquet escribía en 1952: «todas las partes blandas tienen un valor inestimable, ya sea un colgajo cutáneo o una esquirla ósea. (…) Un párpado, un ala nasal, un labio…». Esta noción sigue siendo válida en la actualidad [22].

Los antisépticos se utilizan ampliamente en heridas siempre contaminadas: derivados mercuriales derivados del amonio cuaternario en las heridas superficiales no desbridadas. En las heridas desbridadas y en las cavidades operatorias, además de los derivados mercuriales, se utilizan derivados yodofosforados, clorhexidina o hipocloritos. Debe recordarse la incompatibilidad de asociación de derivados mercuriales con productos yodados debido al riesgo de necrosis.

Los antibióticos se administran lo más precozmente posible: «la precocidad condiciona la eficacia» [9]. Los autores franceses dan prioridad para las heridas de la cara a la penicilina G en dosis de 5 millones de unidades al día. Algunos asocian sistemáticamente aminoglucósidos (gentamicina, 120 mg cada 6 horas) o metronidazol por vía intravenosa (500 mg cada 8 horas) [24]. En ausencia de información sobre la protección vacunal no debe omitirse la profilaxis antitetánica.

■ *Preservar el futuro funcional y estético*

Visión

Ante cualquier traumatismo balístico cervicofacial debe buscarse sistemáticamente una herida perforante del globo: la detección de mostacilla, perdigones o fragmentos secundarios como las esquirlas óseas, se efectúa fácilmente en las radiografías simples.

Cuando existen dudas, la aplicación de una gota de colirio antibiótico, antiinflamatorios no esteroideos y un apósito no compresivo permiten esperar un examen especializado urgente.

Si no hay herida del globo, y si existe hematoma orbitario, se evacuará y se tratarán los anexos oculares mediante administración de homatropina u otro derivado atropínico y antiinflamatorios no esteroideos.

En cuanto sea posible, el oftalmólogo evaluará la transparencia de los medios y la integridad de la retina. Debe recordarse el gran riesgo de contusión del globo y la mala tolerancia del nervio óptico a la concusión, incluso en ausencia de lesiones.

La reparación palpebral constituye igualmente una urgencia funcional [20].

Oído

El tratamiento de las lesiones del oído externo responde a dos imperativos:

— no deben dejarse cartílagos al descubierto. Si fuera necesario pueden preservarse subcutáneamente. Todo cartílago conservado será útil posteriormente, en el momento de la reconstrucción estética;

— evitar una estenosis del conducto con un tutor de mecha grasa o con una placa de silicona enrollada alrededor de una mecha, la cual puede cambiarse sin retirar la placa de silicona.

En las lesiones del oído medio, sólo las lesiones limitadas (*blast* timpánico, luxación de los huesecillos) pueden ser reparadas con posterioridad.

Las lesiones petrosas extensas se hallan en el grupo de las lesiones craneoencefálicas, por lo tanto no competen a la conservación funcional. En caso necesario puede realizarse una trepanación mastoidea que permite liberar el seno lateral para asegurar su hemostasia por compresión o ligadura, o rellenar el laberinto para interrumpir una otolicuorrea.

Fracturas conminutas

En los traumatismos balísticos por proyectiles de alta energía, así como en las heridas a bocajarro por arma de caza, se produce una verdadera fragmentación de la cara.

En un primer tiempo es necesario limitar los hematomas y espacios muertos, así como controlar la necrosis hística y el proceso infeccioso.

La reconstrucción precoz consiste en conservar los espacios y volúmenes mediante contención o relleno provisionales, tanto interno (resinas, microplacas, balones intrasinusales) como externos (alambres). Se realiza una aproximación de los tegumentos y a veces es útil transferir tejido vascularizado próximo.

En este medio altamente séptico los injertos óseos están proscritos en este estadio.

Se realiza un cierre flojo hasta que los fenómenos infecciosos estén controlados [27].

Las reconstrucciones más elaboradas se efectúan en un segundo tiempo, tras una evaluación con TC tridimensional.

Los proyectiles de baja energía son responsables de daños óseos más limitados que se pueden tratar con reparaciones por bloqueo bimaxilar y osteosíntesis con miniplacas y microplacas atornilladas o alambre de acero.

Lesiones de las partes blandas

— En la cara: como ya se ha dicho, el desbridamiento debe ser lo más conservador posible. En las heridas que pueden cerrarse sin tensión se realiza una aproximación de los bordes en las primeras 24 horas.

Puede ser necesario efectuar suturas cutaneomucosas.

El verdadero problema lo constituyen las grandes destrucciones con pérdida de sustancia, que pueden requerir cicatrización dirigida o colgajos vascularizados de vecindad.

— En el cuello: se intenta que la incisión contenga los orificios provocados por el proyectil. El desbridamiento, la limpieza y las aponeurotomías deben ser amplios. Las heridas tratadas precozmente se cierran dejando un drenaje. Las vastas cavidades crateriformes y las heridas detectadas tardíamente se dejan abiertas y se tratan mediante cicatrización dirigida.

— Las heridas nerviosas generalmente no pueden ser reparadas. No obstante, a veces es posible realizar una sutura epiperineural o localizar un extremo nervioso para una anastomosis ulterior.

ACTITUD FRENTE AL PROYECTIL

Los proyectiles metálicos suelen ser bien tolerados. Aunque es preferible extraerlos, en ningún caso la extracción justifica un aumento de los daños. No obstante, deben buscarse los proyectiles cortantes o penetrantes en las cercanías de órganos nobles, como el esófago o la vena yugular interna.

En cambio, es ilusorio y peligroso buscar decenas de perdigones procedentes de un arma de caza; sólo existen 19 casos documentados de saturnismo por perdigones no extraídos [14]. Por último, a largo plazo tienen tendencia a emigrar, a veces de manera sorprendente.

Por supuesto, todo cuerpo extraño metálico no extraído contraindica formal y definitivamente la realización de una resonancia magnética.

TRATAMIENTO DE LAS SECUELAS

No pertenece al ámbito de este capítulo.

Urgencia psiquiátrica

Es una urgencia diferida, pero indispensable cualquiera que sea el origen del traumatismo balístico: accidente, suicidio, atentado, conflicto armado.

Consideraciones medicolegales

La ropa debe cortarse aislando el orificio de penetración, que debe ser conservado. Si es posible, se toman fotos y se archivan los negativos.

El orificio de entrada puede estar marcado por un rodete erosivo de bordes más o menos paralelos al orificio y variables según el ángulo de penetración. Los restos de pólvora no quemada (tatuaje) alrededor de este orificio parecen indicar la proximidad del arma.

Los proyectiles extraídos deben conservarse.

La divulgación de estos elementos está sometida a las reglas habituales del secreto profesional.

Conclusión

La supervivencia precoz de los pacientes con heridas balísticas de la cara y el cuello se ha beneficiado enormemente con los recientes progresos realizados en la búsqueda, el acondicionamiento y la evacuación medicalizada.

Durante el tratamiento primario, que suele ser multidisciplinario, el especialista debe tener en cuenta la necesidad de preservar el futuro funcional, estético y psicológico.

La cirugía reconstructiva, que en la actualidad utiliza ampliamente los injertos microanastomosados, tratamientos que todavía suelen ser demasiado largos, permiten la reinserción social, familiar y profesional de la persona herida.

Cualquier referencia a este artículo debe incluir la mención del artículo original: de Rotalier P, Bizeau A et Buffe P. Plaies cervicofaciales par projectiles. Encycl Méd Chir (Editions Scientifiques et Médicales Elsevier SAS, Paris, tous droits réservés), Oto-rhino-laryngologie, 20-860-B-10, 2000, 8 p.

Bibliografía

[1] Ameen AA. Penetrating craniocerebral injuries: observations in the Iraqi/Iranian war. *Milit Med* 1987 ; 152 : 76-79

[2] Anonyme. Notice concernant la traumatologie de guerre due aux balles de petit calibre et à grande vitesse à l'impact. Service de Santé des Armées, 1987 : 1-31

[3] Anonyme. Causes médicales de décès : résultats définitifs. Document INSERM. Le Vésinet, 1995 : 1-16

[4] Anonyme. Causes médicales de décès : résultats définitifs. Document INSERM. Le Vésinet, 1996 : 1-16

[5] Anonyme. Violence in America: a public health crisis. The role of firearms. *J Trauma* 1995 ; 38 : 163-168

[6] Berman AT, Salter F. Low velocity gunshot wounds in police officers. *Clin Orthop* 1985 ; 192 : 113-119

[7] Bowyer GW. Afghan war wounded: application of the red cross wound classification. *J Trauma* 1995 ; 38 : 64-67

[8] Boyd NA. A military surgical team in Belfast. *Ann R Coll Surg Engl* 1995 ; 56 : 1525

[9] Cavallo JD, Bercion R, Vlaminck J. Prévention de l'infection dans les plaies et brûlures de guerre. *Méd Armées* 1991 ; 19 : 139-146

[10] Cudennec Y, Buffe P, Grateau P et al. Données récentes concernant les « ondes de choc fortes » et les « lésions par blast ». *Méd Armées* 1985 ; 13 : 599-606

[11] Demitriades D, Theodorou D, Cornwell E, Asensio J, Belzberg H, Velmahos G et al. Transcervical gunshot injuries: mandatory operation is not necessary. *J Trauma* 1996 ; 40 : 758-760

[12] Fabre A, Menard M, Lacau Saint-Guily J, Brasnu D, Laccourreye H. Traumatismes externes du larynx. *Encycl Méd Chir* (Elsevier, Paris), Oto-Rhino-Laryngologie, 20-720-A-10, 1987 : 1-10

[13] Houdelette P. La dialectique du projectile. Notions de balistique terminale. *Ann Chir Plast Esthét* 1998 ; 43 : 109-116

[14] Houdelette P. Balistique lésionnelle des munitions à projectiles multiples. *Méd Armées* 1997 ; 25 : 257-260

[15] Houdelette P. Notions de balistique lésionnelle concernant les armes déflagrantes légères antipersonnel. *Méd Armées* 1997 ; 25 : 261-264

[16] Hunt TK, Blaisdell FW, Okimoto J. Vascular injuries of the base of the neck. *Arch Surg* 1969 ; 98 : 586-590

[17] Jourdan PH, Breteau J, Vicq PH. Éléments de balistique lésionnelle. École d'application du service de santé de la Marine, Toulon, 1992 ; 1-23

[18] Jourdan PH, Cosnard G. IRM : Projectiles, balles et contre-indications. *J Radiol* 1989 ; 70 : 685-689

[19] Millar R, Rutherford WH, Johnston S. Injuries caused by rubber bullets. *Br J Surg* 1975 ; 62 : 480-486

[20] Monteil JP, Nallet E, Blumen M, Schlegel N. Chirurgie des traumatismes faciaux. *Encycl Méd Chir* (Elsevier, Paris), Techniques chirurgicales-Tête et cou, 46-180, 1996 : 1-16

[21] Namias M, McKenney G, Martin LC. Utility of admission chemistry and coagulation profiles in trauma patients: a reappraisal of traditional practice. *J Trauma* 1996 ; 41 : 21-24

[22] Piquet J, Tupin M. Pathologie et chirurgie ORL de guerre. Paris : Maloine, 1952 : 1-203

[23] Pons J. Mémento de chirurgie de guerre. ORA éditions, 1984 ; 1-372

[24] Prgomet D, Danic D, Milicic D, Leovic D. Management of war-related neck injuries during the war in Croatia. *Eur Arch Otorhinolaryngol* 1996 ; 253 : 294-296

[25] Saletta JD, Lowe RJ, Lim LT. Penetrating trauma of the neck. *J Trauma* 1976 ; 16 : 579-587

[26] Sclafani SJA, Scalea TM, Wetzel W, Henry S, Dresner L, O'Neill P et al. Internal carotid artery gunshot wounds. *J Trauma* 1996 ; 40 : 751-757

[27] Siberchicot F, Pinsolle J, Majoufre C, Ballanger A, Gomez D, Caix P. Traumatismes faciaux par arme de chasse à canon lisse. Analyse d'une série de 165 cas et réévaluation du traitement primaire. *Ann Chir Plast Esthét* 1998 ; 43 : 132-140

[28] Sonley R, LeMay JR. Penetrating wounds of the larynx and cervical trachea. *Arch Otolaryngol* 1971 ; 94 : 558-565

[29] Wehner HD, Sellier K. Compound action potentials in the peripheral nerve induced by shock waves. *Acta Chir Scand [suppl]* 1982 ; 508 : 179-184

[30] Yugueros P, Sarmiento JM, Garcia AF, Ferrada R. Conservative management or penetrating hypopharyngeal wounds. *J trauma* 1996 ; 40 : 267-269